

Central Choroidal Thickness Measured by Enhanced Depth Imaging Optical Coherence Tomography in Subjects Under Chronic Treatment with Intravitreal Anti-vascular Endothelial Growth Factor.

Espesor Coroideo Central Medido por Tomografía de Coherencia Óptica de Profundidad Mejorada en Sujetos Bajo Tratamiento Crónico Intravítreo con Antiangiogénicos

¹Claudia Acosta MD

²Carolina Sardi MD

³Juan Fernando Peláez MD

³Ana María Gaviria MD

Resumen

Objetivos: Medir el grosor macular coroideo (GC) y describir las características en el OCT mediante imágenes de profundidad mejorada con tomografía de coherencia óptica (EDI OCT) en pacientes con Degeneración Macular Relacionada con la Edad (DMRE) variedad neovascular, que se sometieron a múltiples inyecciones intravítreas con agentes antiangiogénicos y compararlo con pacientes con DMRE temprana y sanos.

Métodos: Estudio transversal de casos y controles, apareado por edad y sexo. Un total de 74 ojos de 58 voluntarios, 21 con DMRE húmeda y en tratamiento crónico intravítreo con terapia antiangiogénica (> 10 inyecciones

Recibido: 09/02/15

Aceptado: 29/06/15

¹ Oftalmólogo, Subespecialista en Retina Clínica. Jefe de Investigación de Residencia en Oftalmología, Universidad CES. Medellín, Colombia.

² Oftalmólogo, Subespecialista en Retina Clínica. Jefe del Servicio de Ayudas Diagnósticas Clínica CLOFAN. Medellín, Colombia.

³ Residente de Último año de Oftalmología. Universidad CES. Medellín, Colombia.

AUTOR RESPONSABLE

Claudia Acosta Cadavid.
Carrera 48 # 19 A 40. CLOFÁN. Medellín, Colombia. Tel 574 2355888.

dr.claudiaacosta@inocolombia.com.

INTERÉS COMERCIAL: Los autores no tienen interés comercial en ninguno de los materiales o procedimientos discutidos en este artículo.

en un período de 30 meses), 21 con DMRE temprana y 32 voluntarios sanos se sometieron a imágenes de alta definición usando SD-OCT (RTVue) con técnica de imagen de profundidad mejorada (EDI OCT). El espesor coroideo promedio se comparó entre los 3 grupos y se realizó una descripción morfológica de los hallazgos. Se llevó a cabo un análisis de regresión lineal univariado para evaluar la relación del GC con la edad, el género, la agudeza visual, el diagnóstico de DMRE y el tratamiento.

Resultados: Después de controlar las diferencias de edad y sexo, el número de inyecciones de antiangiogénicos no mostró correlación estadísticamente significativa con el grosor macular coroideo ($p = 0,689$). Entre diferentes variables, la edad fue la única asociada con el GC en el grupo de sanos ($p < 0.05$). El género no mostró relación con el espesor coroideo central en los grupos de DMRE, fue estadísticamente significativo sólo en el grupo de individuos sanos. ($p = 0.008$). La diferencia de grosor coroideo entre los 3 grupos no fue estadísticamente significativa ($p = 0.064$), sólo hubo diferencia estadísticamente significativa ($p < 0.001$) entre el grupo de sujetos con DMRE temprana y los sanos; los pacientes sanos tienen medidas coroideas significativamente más gruesas (234.9μ IC 95% = $201.5 - 268.2$) que los otros 2 grupos. Los pacientes con DMRE neovascular mostraron coroides más gruesas en promedio (175.07μ IC del 95% = $139,3 - 210,8$) comparados con aquellos con DMRE temprana (126.3μ IC 95% = $94.9 - 157.6$). El valor de GC comparando entre cada medida fue irregular en pacientes con DMRE neovascular, pero fue regular en los pacientes con DMRE temprana y los sanos, mostrando una distribución lineal.

Conclusiones: No se encontró correlación entre el número de inyecciones de antiangiogénicos y el GC, lo cual apoya el concepto que las aplicaciones de antiangiogénicos no afectan el GC de acuerdo con lo que otros estudios han indicado. Se observó una diferencia estadísticamente significativa entre el grosor coroideo de los pacientes sanos y los pacientes con DMRE temprana.

Abstract

Purpose: To measure macular choroidal thickness (CT) and describe EDI OCT characteristics in patients with neovascular AMD who underwent multiple intravitreal injections of anti-VEGF agents, and to compare it with early AMD eyes, and healthy eyes,

Methods: This is an age-matched, sex-matched, case-control, cross-sectional study. A total of 74 eyes of 58 patients were evaluated. 21 eyes with neovascular AMD and chronic anti-angiogenic intravitreal treatment (>10 injections in a 30 month period), 21 eyes with early AMD and 32 eyes of healthy volunteers underwent SD-OCT (RTVue) with EDI technique. The average choroidal thickness (CT) was compared with the average CT value of an age-matched, sex-matched, early AMD group and a healthy control group. A description of the morphological findings was done. Univariate linear regression analyses were performed to evaluate choroidal thickness with age, gender, BCVA and AMD diagnosis and treatment.

Results: After controlling for age differences the number of Anti VEGF injections showed

no statistically significant correlation with macular choroidal thickness ($p=0,689$). Among different covariates, age was associated with CT ($p<0.05$) only in the healthy patients group. Gender showed not significant association with CT in AMD groups, it was statistically significant only on the healthy group ($p=0.008$). There was a difference in CT in the three groups but it was not statistically significant ($p=0.064$), it only showed a significant difference ($p<0.001$) between the early AMD and the healthy group. Healthy subjects had significant thicker choroidal measurements (234.9μ CI 95%= 201.5- 268.2) than the other 2 groups; Patients with neovascular AMD showed thicker choroids (175.07μ CI 95% =139.3-210.8) compared with early AMD (126.3μ CI 95%= 94.9-157.6). The macular CT value was uneven in patients with neovascular AMD, but it was even in patients with early AMD and healthy subjects, showing a linear distribution.

Conclusions: No correlation between the number of injections and GC antiangiogenics was found, which supports the concept that antiangiogenic applications do not affect the GC according to what other studies have indicated. A statistically significant difference between the choroid thickness in healthy patients and patients with early AMD was observed.

Introducción

La Degeneración Macular Relacionada con la Edad (DMRE) es la principal causa de ceguera, tanto en los países desarrollados y en desarrollo, en pacientes mayores de 60 años.^{1,2}

Algunos estudios indican que la DMRE es una enfermedad vascular, con inadecuada

perfusión coroidea que conduce a hipoxia e isquemia del epitelio pigmentado de la retina con la posterior producción de factor de crecimiento vascular endotelial, que en últimas es lo que conduce a la formación de membranas neovasculares coroideas.¹

El tratamiento con antiangiogénicos (Anti-VEGF) se ha convertido en el tratamiento estándar en los pacientes con DMRE neovascular. Sin embargo la duración de los efectos antiangiogénicos es limitada, y es por eso que generalmente se requieren múltiples inyecciones. Actualmente, los efectos a largo plazo de este tratamiento sobre la coroides son desconocidos.³

Hasta hace poco, la coroides sólo podía ser evaluada por angiografía con verde de Indocianina, Flujometría Doppler y Ultrasonido.⁴ A pesar de que estas técnicas son útiles para determinar anomalías vasculares o cambios en el flujo sanguíneo coroideo; no proporcionan información anatómica tridimensional sobre el Epitelio Pigmentario de la Retina (EPR) o la coroides.⁵ El desarrollo de la tomografía de coherencia óptica con imágenes de profundidad mejorada ha permitido visualizar dichas capas.^{14,15} El EDI-OCT es un procedimiento no invasivo y bien tolerado, que permite visualizar con una excelente calidad la topografía coroidea de forma tridimensional.⁶ Gracias a esta tecnología, se sabe que el espesor coroideo disminuye con la edad, enfermedades como la miopía, la DMRE, el glaucoma y la diabetes.^{7,8,9,10,13,16,18}

La coroides es uno de los tejidos más vascularizados del cuerpo, tiene una tasa metabólica muy alta y suministra oxígeno a los fotorreceptores jugando un papel importante en enfermedades maculares como la DMRE.¹¹

Algunos estudios han demostrado cambios en el espesor coroideo después del tratamiento

con antiangiogénicos.^{5,8} Sin embargo, estos han sido con grupos pequeños de pacientes y por lo general después de algunas dosis de antiangiogénico o después de una dosis de carga.^{7,12} Por lo anterior aún existe la necesidad de entender lo que sucede con el flujo sanguíneo coroideo después del uso crónico de estos medicamentos.

Partiendo del hecho que el espesor coroideo medido con EDI-OCT puede ser un marcador indirecto del flujo coroideo,^{1,3,4,17} este estudio busca aportar información útil acerca de los cambios en la coroides secundarios al tratamiento crónico con antiangiogénicos.

Métodos

Se realizó un estudio transversal, de casos y controles, apareado por edad y sexo en el que se evaluaron 74 ojos de 58 sujetos. 21 voluntarios con DMRE neovascular tratados crónicamente con antiangiogénicos (más de 10 aplicaciones intravítreas en un periodo de 30 meses en al menos 1 ojo), 21 voluntarios con DMRE temprana y 32 ojos sanos, quienes fueron evaluados con tomografía de coherencia óptica de alta definición (RTVue, Optovue, Carlsbad, CA). y técnica de profundidad mejorada en CLOFAN Medellín, Colombia, entre el 10 de septiembre y el 10 de diciembre de 2012.

Todos los pacientes fueron sometidos a un examen ocular completo, incluyendo agudeza visual mejor corregida con ETDRS, biomicroscopia, fundoscopia y medición de longitud axial usando biometría (Lenstar, Haag-Streit, USA)

El patrón de exploración usado fue el “*Retina Cross Line*”, que consiste en un escaneo de 2 líneas ortogonales, cada una de 6 mm,

compuestas por 1024 A-scans y 32 cuadros promediados, 16 en cada dirección. Todas las imágenes fueron obtenidas con sistema de seguimiento ocular y 100 escaneos fueron promediados automáticamente para mejorar la relación señal-ruido. La imagen se invierte automáticamente de forma que la interfaz coriorretiniana sea adyacente al punto cero.

Las medidas se obtuvieron únicamente de la línea horizontal (de nasal a temporal). El espesor coroideo central, definido como la distancia vertical entre la superficie externa del epitelio pigmentado de la retina y la línea hiperreflectiva de la interfase corioescleral, fue medido bajo el centro de la fovea y a intervalos de 500 μ hacia nasal y temporal, extrayendo en total 5 mediciones por ojo. Todas las medidas fueron realizadas por 2 observadores experimentados (C.A. y C.S.). (Figuras 1 y 2).

Los pacientes se dividieron en 3 grupos:

- Grupo A: Compuesto de 21 ojos con DMRE neovascular que habían recibido 10 o más inyecciones intravítreas de antiangiogénicos en al menos un ojo.
- Grupo B: Compuesto de 21 ojos con DMRE temprana emparejados por edad y sexo con los participantes del grupo A.
- Grupo C: Grupo de control con 32 ojos sanos emparejados por edad y sexo con los participantes del grupo A.

Criterios de inclusión:

Pacientes de 60 años o mayores, de ambos sexos, de cualquier raza y etnia; que estuvieran dispuestos a entender y firmar un consentimiento informado, el cual ha sido aprobado por un Comité de Ética institucional independiente y

que estuvieran en voluntad de colaborar para la realización de las imágenes de OCT.

Para el grupo A: Diagnóstico confirmado de DMRE neovascular en al menos un ojo. Para el Grupo B: Diagnóstico confirmado de DMRE temprana en ambos ojos.

Criterios de Exclusión:

Agudeza visual mejor corregida menor de 40 letras de ETDRS (que equivale aproximadamente a 0.3 logMAR, 20/40 Snellen o 0.50 decimal en los pacientes del grupo C).

Cualquier patología ocular en el ojo examinado que incluya: Retinopatía diabética, glaucoma, miopía degenerativa, coroidopatía serosa central, uveítis, agujero macular o catarata densa y ojo seco severo (que según la opinión de los investigadores puede alterar la confiabilidad del OCT). Cirugía intraocular en los últimos 6 meses o cirugía láser en los últimos 3 meses. Cualquier anormalidad sistémica que pueda alterar el resultado del OCT como DM, HTA no controlada, el uso de sildenafil, enfermedad vascular periférica, carotídea o cardiovascular.

Longitud Axial mayor de 26 mm o defecto de refracción + / - 3 D.

Todos los análisis estadísticos se realizaron usando la versión 20.0 del software SPSS (SPSS, Inc., Chicago, IL). Se realizó un análisis de regresión lineal univariado para comparar el grosor coroideo con la edad, el género, el diagnóstico de DMRE y tratamiento; los valores de $p < 0,05$ fueron considerados estadísticamente significativos.

El estudio fue aprobado por el comité de ética local y se llevó a cabo de conformidad con los principios de la Declaración de Helsinki.

Resultados

La edad media de los 58 individuos fue 78.2 +/- 8.9 años, con una distribución así: Grupo A fue de 78.14 +/- 9.6 (R= 56 - 92 años), Grupo B fue de 80.86 +/- 8.94 (R=61 - 95 años) y el grupo C fue de 70.56 +/- 6.6 (R= 62 - 83 años). La distribución por sexo fue de 10 hombres y 11 mujeres en el grupo A, 8 hombres y 13 mujeres en el grupo B y 7 hombres y 9 mujeres en el grupo C. Se evaluaron 38 ojos derechos y 36 izquierdos. Todos los pacientes eran hispanos. Los datos demográficos se resumen en la tabla 1 y figura 3.

En los hombres se observó un GC mayor que en las mujeres en el grupo de ojos sanos aunque esta diferencia estadísticamente no fue significativa. El análisis no mostró una correlación con la edad en el valor de GC ($p=0,778$). Tampoco se observó correlación entre los valores de GC y ojos derechos o izquierdos.

El espesor promedio de la coroides bajo la mácula, tomada como el promedio de las 5 medidas adoptadas en virtud de la línea horizontal, fue de 175 μ para el grupo con DMRE húmeda (DE = 78,4 y R= 44,8 a 358,4 μ), en el grupo de DMRE temprana 126,28 μ (DE = 94 y R= 24 a 266,2 μ) y en el grupo de población sana 234.9 μ (DE = 94 y R= 102 a 419 μ). Hay una diferencia estadísticamente significativa ($p < 0,01$) de espesores al comparar grupos enfermos (A y B) con sanos (grupo C) (Tabla 2).

Discusión

El OCT con técnica de profundidad mejorada es un método de imagen útil y no

invasivo para visualizar la coroides y describir sus características morfológicas. La coroides es una estructura altamente vascularizada que varía de espesor con la presión de perfusión y la presión intraocular y está sujeta a regulación por diversos factores vasoactivos, incluyendo el óxido nítrico, endotelinas y la inervación autonómica.^{8,12}

La evaluación morfológica mostró diferencias significativas, como pérdida del contorno coroideo normal en los pacientes con DMRE húmeda. El valor de grosor coroideo subfoveal no fue el punto más grueso en los individuos con DMRE, como sería de esperarse en sujetos sanos, por el contrario todos mostraron pérdida de la distribución anatómica normal.

Además, se observó irregularidad entre las medidas nasales y temporales, mostrando un grosor coroideo desigual, con áreas focales de adelgazamiento y otras de engrosamiento. A partir de esta observación surge la hipótesis que estas diferencias inesperadas, podrían ser explicadas por el efecto que genera la pérdida focalizada de células del EPR secundaria a la neovascularización coroidea y por otro lado al incremento localizado de la concentración de factor de crecimiento vascular endotelial (con el subsecuente aumento de la permeabilidad vascular coroidea en ese punto) que producen áreas de adelgazamiento y engrosamiento respectivamente.

A diferencia del grupo con DMRE neovascular, en el grupo de los pacientes con DMRE temprana se observó un adelgazamiento generalizado a lo largo de la coroides, dicho adelgazamiento podría correlacionarse con una reducción del flujo sanguíneo coroideo y ser el paso previo para la producción del VEGF que da origen a las membranas neovasculares coroides. (Figuras 4 y 5).

Se encontraron resultados similares a los observados por Ellabban AA y cols⁷ pues no se logró demostrar que el tratamiento crónico con antiangiogénicos produjera algún cambio significativo sobre el grosor de la coroides central, sin embargo otros autores han observado lo contrario como el caso de Yamazaki T y cols,¹² es por esto que se consideran necesarios estudios prospectivos, aleatorizados y con muestras de mayor tamaño que permitan aclarar esta discusión.

Conclusiones

No se observó una correlación entre el número de inyecciones de antiangiogénicos y el grosor coroideo. Esto refuerza la teoría que el tratamiento con anti-VEGF no afecta el espesor de la coroides de acuerdo con lo observado por otros autores.

Hubo diferencia en cuanto al grosor coroideo entre los 3 grupos pero ésta no fue estadísticamente significativa ($p=0.064$), sólo se observó diferencia estadísticamente significativa entre los pacientes sanos y los pacientes con DMRE temprana ($p<0.001$). Los sujetos sanos mostraron grosor coroideo significativamente mayor que los otros dos grupos.

Los pacientes con DMRE húmeda presentaban coroides más gruesas comparado con los pacientes con DMRE temprana.

Tanto el grupo de pacientes con DMRE seca como el de húmeda mostraron alteraciones morfológicas en el contorno y la estructura normal de la coroides comparado con el grupo de ojos sanos.

Se requieren estudios prospectivos y con muestras de mayor tamaño que permitan evaluar el alcance de los resultados observados en esta investigación.

Figuras

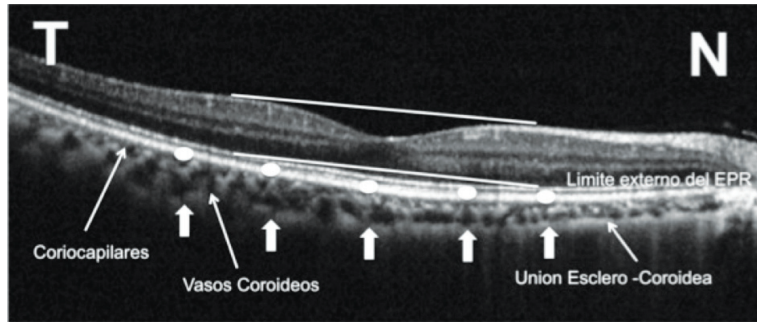


Figura 1. El espesor coroideo fue medido desde el límite externo del EPR hasta la interfase esclerocoidea.

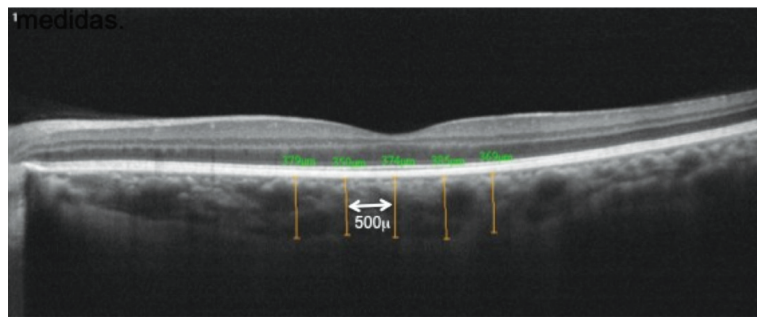


Figura 2. Mediciones: Se realizó una medición subfoveal y luego cada 500µm nasales y temporales hasta completar 5 medidas.

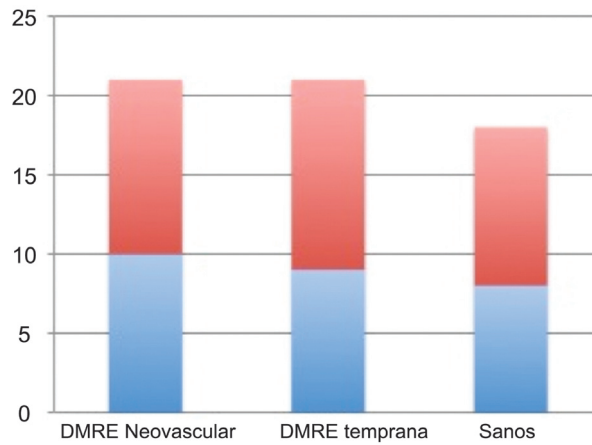


Figura 3. Datos Demográficos: Distribución de acuerdo al género.
Leyenda: Hombres = Azul; Mujeres = Rojo

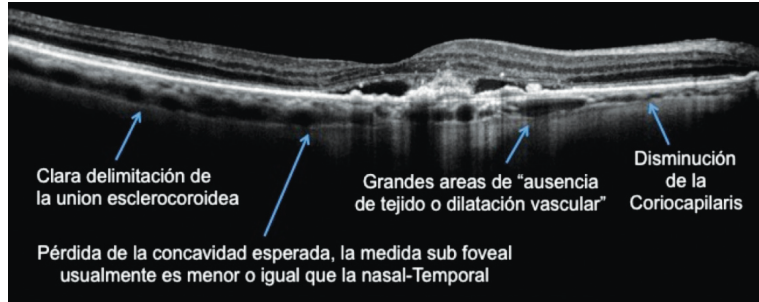


Figura 4. Areas focales de pérdida total de la coriocalpilaris y dilatación de los vasos coroideos debajo del área de la membrana neovascular.




Figura 5. Características morfológicas en el grupo de pacientes con DMRE temprana.

Tablas

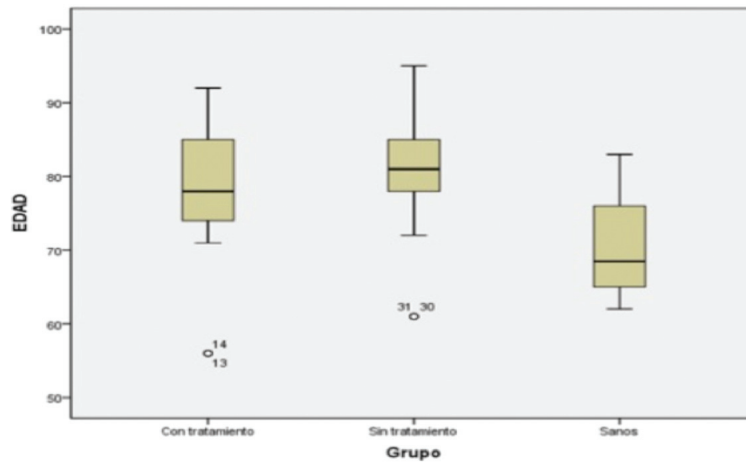


Tabla 1. Distribución por edad.

Grupo	CT (mm)	DE (mm)	Rango (mm)
Group A	175	78.4	44.8-385.4
Group B	126.28	94	24-266.2
Group C	234.9	94	102-419

Tabla 2. Grosor coroideo macular, distribución de grupos.

Bibliografía

1. Manjunath V, Goren J, Fujimoto JG, et al. Analysis of Choroidal Thickness in Age-Related Macular Degeneration Using Spectral-Domain Optical Coherence Tomography. *Am J Ophthalmol* 2011;152:663-8.
2. Switzer DW Jr, Mendonça LS, Saito M, et al. Segregation of ophthalmoscopic characteristics according to choroidal thickness in patients with early age-related macular degeneration. *Retina* 2012;32:1265-71.
3. Flores-Moreno I, Lugo F, Duker JS, et al. The Relationship Between Axial Length and Choroidal Thickness in Eyes With High Myopia. *Am J Ophthalmol* 2013;155:314-319.
4. Wang Y, Lu A, Gil-Flamer J, et al. Measurement of total blood flow in the normal human retina using Doppler Fourier-domain optical coherence tomography. *Br J Ophthalmol* 2009;93:634-7.
5. Horsley MB, Mandava N, Maycotte MA, et al. Retinal nerve fiber layer thickness in patients receiving chronic anti-vascular endothelial growth factor therapy. *Am J Ophthalmol* 2010;150:558-561.
6. Nishida Y, Fujiwara T, Imamura Y. Choroidal thickness and visual acuity in highly myopic eyes. *Retina* 2012;32:1229-36.
7. Ellabban AA, Tsujikawa A, Ogino K, Ooto S, et al. Choroidal thickness after intravitreal ranibizumab injections for choroidal neovascularization. *Clin Ophthalmol* 2012;6:837-44.
8. Ikuno Y, Maruko I, Yasuno Y, Miura M, et al. Reproducibility of retinal and choroidal thickness measurements in enhanced depth imaging and high-penetration optical coherence tomography. *Invest Ophthalmol Vis Sci* 2011;52:5536-40.
9. Kim SW, Oh J, Kwon SS et al. Comparison of choroidal thickness among patients with healthy eyes, early age-related maculopathy, neovascular age related macular degeneration, central serous chorioretinopathy, and polypoidal choroidal vasculopathy. *Retina* 2011;31:1904-11.
10. Goldenberg D, Moisseiev E, Goldstein M, et al. Enhanced Depth Imaging Optical Coherence Tomography: Choroidal Thickness and Correlations With Age, Refractive Error, and Axial Length. *Ophthalmic Surg Lasers Imaging* 2012;43:296-301.
11. Margolis R, Spaide RF. A Pilot Study of Enhanced Depth Imaging Optical Coherence Tomography of the Choroid in Normal Eyes. *Am J Ophthalmol* 2009;147:811-5.
12. Yamazaki T, Koizumi H, Yamagishi T, et al. Subfoveal choroidal thickness after ranibizumab therapy for neovascular age-related macular degeneration: 12-month results. *Ophthalmology* 2012;119:1621-7.
13. Regatieri CV, Branchini L, Fujimoto JG. Choroidal imaging using spectral domain optical coherence tomography. *Retina* 2012;32:865-76.
14. Li XQ, Larsen M, Munch IC. Subfoveal Choroidal Thickness in Relation to Sex and Axial Length in 93 Danish University Students. *Invest Ophthalmol Vis Sci* 2011;52:8438-41.
15. Margolis R, Spaide RF. A Pilot Study of Enhanced Depth Imaging Optical Coherence Tomography of the Choroid in Normal Eyes. *Am J Ophthalmol* 2009;147:811-5.
16. Barteselli G, Chhablani J, El-Emam S et al. Choroidal volume variations with age, axial length, and sex in healthy subjects: a three-dimensional analysis. *Ophthalmology* 2012;119:2572-8.
17. Vujosevic S, Martini F, Cavarzeran F. Macular and peripapillary choroidal thickness in diabetic patients. *Retina* 2012;32:1781-90.
18. Rhew JY, Kim YT, Choi KR. Measurement of Subfoveal Choroidal Thickness in Normal-tension Glaucoma in Korean Patients. *J Glaucoma*. 2012;23:46-49