

**Ocular surface reconstruction and corneal transplant in severe atopic keratoconjunctivitis. Case Report**

# Reconstrucción de Superficie Ocular Más Trasplante de Córnea en una Paciente con Queratoconjunctivitis Atópica Severa. Reporte de Caso

<sup>1</sup>Crisanto Moreno MD

<sup>2</sup>Angela Igua MD

<sup>3</sup>Camilo Martínez MD

Recibido 08/06/2016

Aceptado 30/06/2016

## Resumen

**Objetivo:** Presentar un caso de reconstrucción de superficie ocular con aloinjertos de limbo y conjuntiva más queratoplastia penetrante en una paciente con queratoconjunctivitis atópica severa de difícil manejo.

**Diseño del estudio:** Reporte de caso.

**Métodos:** Estudio descriptivo tipo reporte de caso, por medio de recopilación de datos de la historia clínica, imágenes preoperatorias, intraoperatorias y de la evolución postoperatoria de la paciente.

<sup>1</sup>Oftalmólogo, Supraespecialista en Cornea y Segmento Anterior,

Docente Unidad de Oftalmología, Universidad Nacional de Colombia.

<sup>2</sup>Oftalmóloga, Universidad Nacional de Colombia.

<sup>3</sup>Residente III año de Oftalmología, Universidad Nacional de Colombia.

Correspondencia

Camilo Martínez

Calle 186 # 54d – 73 casa 82. Bogotá

Teléfono 3183929853

Email: cemartinezs@hotmail.com

Se declara que ningún autor presenta conflicto de interés.

**Resultados:** Reconstrucción de superficie ocular con membrana amniótica más aloinjertos de limbo y conjuntiva (tomados de la hermana), más queratoplastia penetrante, logrando mejoría significativa de la agudeza visual.

**Conclusiones:** El manejo quirúrgico propuesto para la reconstrucción del segmento anterior en una paciente con graves lesiones corneales secundarias a queratoconjuntivitis atópica severa, resultó útil para la mejoría significativa de su visión y su calidad de vida.

**Palabras clave:** Queratoconjuntivitis atópica severa, queratoplastia penetrante, micofenolato, inmunomoduladores.

## Abstract

**Objective:** To report a case of ocular surface reconstruction with limbal allografts and conjunctiva plus penetrating keratoplasty in a female patient with severe atopic keratoconjunctivitis.

**Study Design:** Case report.

**Methods:** Descriptive case report: data collection and medical history was reviewed. Preoperative images and the intraoperative images, and the postoperative results are presented.

**Results:** Reconstruction of ocular surface ocular with amniotic membrane and limbal allografts and conjunctiva (Taken from patient's sister) plus penetrating keratoplasty, achieved a significant improvement of visual acuity

**Conclusions:** The proposed surgical management for anterior segment reconstruction

in a patient with serious corneal lesions secondary to a severe atopic keratoconjunctivitis, was useful for improvement of her vision and quality of life

**Keywords:** atopic keratoconjunctivitis severe, penetrating keratoplasty, mycophenolate, immunomodulators.

## Reporte de Caso

Paciente femenina de 23 años de edad quien consulta por deterioro progresivo de agudeza visual bilateral de varios años de evolución, que no mejora con anteojos, asociada a prurito, ardor, fotofobia, lagrimeo y enrojecimiento ocular. Como antecedentes importantes diagnóstico de dermatitis atópica, rinitis y conjuntivitis alérgica, había recibido años atrás autoinjertos de conjuntiva y membrana amniótica en OD. Al examen físico se encontró, agudeza visual OD CD a 15 cm, OI CD a 15 cm. Reflejos pupilares normales, movimientos oculares normales. Examen del segmento anterior OD: congestión conjuntival difusa, reacción papilar importante en conjuntiva tarsal superior, áreas cicatriciales en limbo nasal y temporal y conjuntiva limbar inferior. Pérdida de la anatomía limbar en 360 grados, cornea con curvatura central prominente, áreas de adelgazamiento, opacidades difusas, neovascularización corneal superficial y profunda (figura 1). OI: congestión conjuntival moderada en áreas de exposición, reacción papilar en conjuntiva tarsal superior, presencia de nódulos de Horner-Trantas en limbo superior, cornea con curvatura central prominente, vascularización superficial y profunda, áreas de adelgazamiento y opacidades difusas. Oftalmoscopia: impracticable en ambos

ojos. Presión intraocular OD 12 mmHg, OI 12 mmHg (difícil de tomar por irregularidades en superficie corneal).

Paciente con diagnóstico de ceguera legal producto de lesiones corneales secundarias a queratoconjuntivitis atópica no tratada adecuadamente y de difícil manejo. Se inició manejo médico con acetato de prednisolona 1%, olopatadina 0.2% y carboximetilcelulosa 0.5%. En cuanto al manejo quirúrgico se realizó reconstrucción de superficie ocular del OD con membrana amniótica, aloinjertos de limbo y conjuntiva (tomados de la hermana de la paciente) y queratoplastia penetrante (figura 2). En el posoperatorio inmediato se inicia: Prednisona oral 50mg al día con reducción progresiva de la dosis, acetato de prednisolona 1% cada 3 horas, moxifloxacina 0.5%, carboximetilcelulosa 1%, terapia inmunomoduladora con micofenolato 1 g vía oral al día, ciclosporina A suspensión oftálmica al 2% cada 4 horas, Bevacizumab 0,5% solución oftálmica cada 8 horas hasta la tercera semana del posoperatorio. Al día sexto del posoperatorio se observan injertos de limbo y conjuntiva superior y temporal viables y necrosis parcial del injerto de limbo inferior (figura 3). Durante el posoperatorio se hace seguimiento con cuadro hemático y pruebas de función hepática y renal, con el fin de detectar posibles efectos secundarios del tratamiento inmunosupresor. Para el día 30 posoperatorio se encuentra una agudeza visual de: OD 20/400 que mejora a 20/100 con agujero estenoico. Se observan injertos de limbo y conjuntiva viables e integrados y sin signos de reacción inmunológica (figura 4), botón corneal transparente con epiteliopatía difusa leve persistente desde el postoperatorio temprano no obstante manejo intensivo con

lubricante ocular, siendo necesario el uso de un lente de contacto terapéutico durante varias semanas, con el cual se logró la resolución total de la epiteliopatía. El manejo inmunológico de la paciente continuó con acetato de prednisolona 1%, inicialmente cada 3 horas y posteriormente con reducción en su frecuencia de aplicación, hialuronato de sodio solución oftálmica 0.4% cada hora, ciclosporina A 2% cada 12 horas, y la administración oral del micofenolato, cuya dosis a partir del tercer mes postoperatorio debió reducirse a 500 mg al día por la aparición de epistaxis como efecto adverso del medicamento y ligera elevación de enzimas hepáticas. Hacia el sexto mes postoperatorio se encuentra AV OD: 20/300, la visión mejora con agujero estenoico a 20/100, el botón corneal mantiene buena coaptación y excelente transparencia, el limbo muestra un excelente resultado anatómico y funcional, y ha sido necesario retirar algunas suturas laxas (figura 6).

Un año después de la reconstrucción del segmento anterior la paciente continúa en tratamiento con acetato de prednisolona 1% cada 8 horas, hialuronato de sodio 0.4% cada hora, ciclosporina A 2% cada 12 horas y micofenolato 500 mg al día, alcanza una agudeza visual corregida de 20/80 en su OD, el injerto corneal se mantiene transparente, el limbo muestra una buena apariencia anatómica y funcional, la vascularización del lecho se ha mantenido al límite de la unión donante - receptor sin invadir el botón y a la fecha no se han presentado manifestaciones de reacción autoinmune a los tejidos trasplantados. El cristalino permanece transparente y las cifras de presión ocular se han mantenido dentro de límites normales.

## Discusión

La queratoconjuntivitis atópica es una enfermedad inflamatoria crónica no infecciosa. Se requiere un tratamiento rápido y eficaz para controlar la enfermedad, prevenir el daño irreversible de la córnea y la superficie ocular, y evitar la pérdida permanente de la visión. Las complicaciones de la queratoconjuntivitis atópica incluyen: blefaritis, disfunción lagrimal, catarata, queratocono, vascularización y opacidad corneal, queratitis infecciosa, y glaucoma inducido por esteroides.<sup>1</sup> El componente inflamatorio está relacionado con la activación de los mastocitos, eosinófilos, y basófilos y una respuesta inflamatoria causada por la activación de linfocitos T, reacciones mediadas por Ig E específica y una cascada de mediadores inflamatorios, entre los cuales se destacan IL8, IL4, IL13, eotaxina, VEGF, gelatinasa b, proteína básica mayor, uroquinasa e hidrolasas ácidas, moléculas que se asocian con daño tisular corneal, neovascularización y acumulación de matriz extracelular.<sup>2</sup> Los procesos alérgicos oculares en países industrializados pueden llegar a tener una prevalencia del 10% al 30%.<sup>3</sup> Reportes de Estados Unidos sugieren que 50 a 85 millones de personas sufren alguna forma de alergia ocular. En el caso específico, la queratoconjuntivitis atópica (AKC) afecta principalmente a adultos, en quienes los síntomas inician en la segunda a tercera década de la vida con un pico de incidencia entre los 30 y 50 años.<sup>1 3</sup>

La presencia de dermatitis atópica y la historia familiar de atopia aumentan el riesgo de padecer alergia ocular.<sup>4</sup> La alergia ocular se puede clasificar en:

1. Conjuntivitis alérgica, comprende cerca del 90% de los casos de alergia ocular.<sup>5</sup>
  2. Queratoconjuntivitis atópica (AKC), 5% de los casos.<sup>5</sup>
  3. Queratoconjuntivitis vernal, 4% de los casos.<sup>5</sup>
  4. Conjuntivitis papilar gigante (GPC), alrededor del 1% de los casos de alergia ocular.<sup>5</sup>
- La queratoconjuntivitis atópica es una de las formas más severas, con gran compromiso ocular y afectación visual. Se asocia hasta en un 40% con complicaciones graves como opacidades corneales, infecciones recurrentes, presencia de catarata a temprana edad y déficit visual severo.<sup>5</sup> Esta entidad se puede clasificar según su severidad y compromiso ocular en:

AKC Grado 1: Síntomas leves y ocasionales (prurito, ardor, sensación de arenilla, epifora, sensación quemante), hiperemia y quemosis, o solo papilas en conjuntiva tarsal, presencia de blefaritis anterior y queratitis punteada.<sup>6</sup>

AKC Grado 2: Síntomas leves y persistentes o moderados y ocasionales. Blefaritis posterior. Igual compromiso de la conjuntiva tarsal que en el grado 1, más compromiso de conjuntiva bulbar y limbo (hiperemia, quemosis y congestión ciliar).<sup>6</sup>

AKC Grado 3: Síntomas moderados y persistentes o severos y ocasionales. Blefaritis posterior. Igual compromiso conjuntival que grados 1 y 2, más cambios cicatriciales y subepiteliales. Compromiso corneal con neovascularización, adelgazamiento, cicatrización que compromete menos de 1/2 de la superficie corneal y defectos epiteliales persistente de menos de 1 mes de evolución.<sup>6</sup>

AKC Grado 4: Síntomas severos / persistentes. Blefaritis anterior y posterior. Igual compromiso conjuntival que grados 1, 2, y 3, más contracción de los fondos de saco o presencia de simblefaron. Compromiso corneal igual que el grado 3, pero la cicatrización

compromete más de ½ de la superficie corneal, y defectos epiteliales persistentes de más de 1 mes de evolución.<sup>6</sup>

El manejo general de los pacientes con AKC inicia con el uso de antihistamínicos o estabilizadores de la membrana del mastocito, en los casos leves. Los corticoides tópicos tienen una muy buena respuesta y eficacia en cuanto a la mejoría clínica y sintomática de los casos moderados a graves. Con el fin de evitar complicaciones secundarias como infecciones y elevación de la presión intraocular se recomienda el uso de los corticoides tópicos en forma de pulsos cortos.<sup>7,8,9</sup> Una estrategia útil en el manejo de los casos de dependencia o resistencia a los corticoides es el uso de inmunomoduladores tipo tacrolimus y/o ciclosporina A, los cuales actúan inhibiendo la activación del linfocito T, pieza fundamental en la cascada inflamatoria del daño tisular corneal. El uso de ciclosporina A, ha sido útil en la reducción de las dosis en pacientes dependientes a los corticoides, al igual que en casos de resistencia a corticoides.<sup>10</sup> El tacrolimus ha demostrado ser cien veces más potente que la ciclosporina A.<sup>11</sup> Un estudio evaluó el uso de tacrolimus en AKC resistente a corticoides y ciclosporina A, con presencia de lesiones corneales y vascularización, demostrando mejoría considerable de las lesiones corneales con impacto en la agudeza visual, y efecto economizador y de sustitución de los esteroides.<sup>11</sup>

El caso presentado clasifica como queratoconjuntivitis atópica grado 4 o severa. La paciente mostraba signos de alta especificidad para AKC<sup>1</sup>: nódulos de Horner Trantas, insuficiencia limbar, neovascularización difusa, opacidades, ectasia corneal y compromiso extenso de toda la superficie ocular, que se tradujo en déficit visual severo.

Al pensar en restablecer la función visual con

la realización de una queratoplastia penetrante, fue necesario también, pensar en restablecer la anatomía y la función limbar para proporcionar al injerto corneal un lecho receptor que le garantizara una mayor probabilidad de éxito. La insuficiencia limbar bilateral anulaba la posibilidad de hacer una reconstrucción con injertos autólogos de limbo y conjuntiva, por lo que se optó por reconstruir la superficie ocular del ojo derecho, el de mayor compromiso y peor pronóstico, con el uso de membrana amniótica proporcionada por un banco de ojos, y aloinjertos de limbo y conjuntiva tomados de la hermana de la paciente, y realizar en el mismo acto quirúrgico una queratoplastia penetrante.

Los trasplantes realizados en: Lechos con vascularización profunda en más de 2 cuadrantes, antecedente previo de rechazo a injerto, antecedente de queratitis atópica, antecedente de glaucoma por corticoides e injertos muy grandes o muy próximos al limbo, son considerados injertos de muy alto riesgo de rechazo y falla.<sup>12</sup> El manejo de este tipo de injertos requiere especial atención en el tratamiento inmunosupresor. Varios estudios han valorado el uso de inmunomoduladores sistémicos utilizados de forma rutinaria en trasplantes renales, con el fin de establecer su utilidad en las queratoplastias de alto riesgo. Los medicamentos más estudiados han sido la ciclosporina y el micofenolato.<sup>12,13,14</sup> Un estudio que pretendía probar la eficacia y seguridad del micofenolato en la prevención del rechazo y en la mejoría de la supervivencia del injerto tras queratoplastia de alto riesgo comparó un grupo de pacientes a los cuales se les suministró micofenolato 2 gramos al día dividido en dos dosis durante 6 meses, con otro grupo al que se le suministró fluocortolona 1mg/kg/día durante

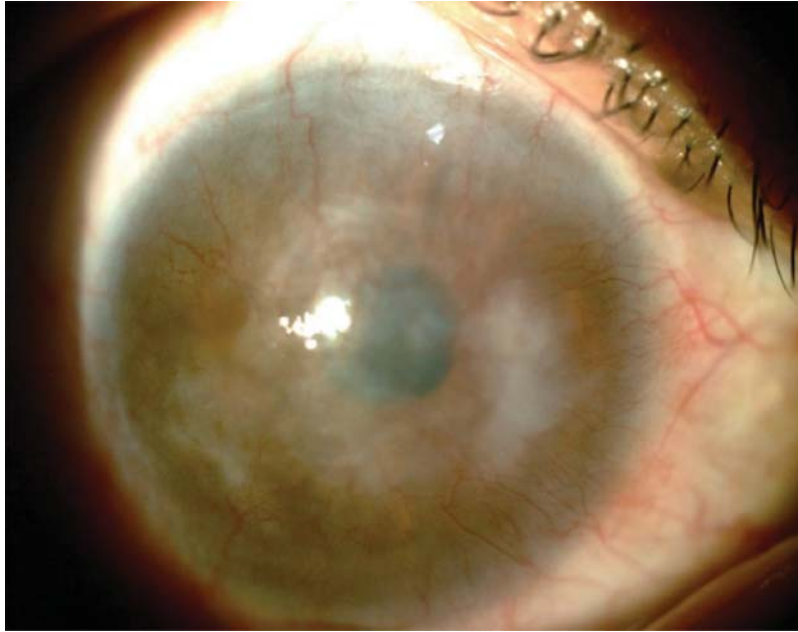
3 semanas con disminución progresiva de la dosis, en ambos grupos se utilizó prednisolona tópica cada 4 horas. Se realizó un seguimiento de hasta 39 meses. El grupo de micofenolato estuvo libre de reacciones inmunológicas en el 83% de los casos, comparado con el 63% de los casos en el grupo control. El estudio demostró eficacia de la inmunosupresión sistémica con micofenolato tras queratoplastia de alto riesgo, inmunosupresión que puede mantenerse por largo plazo en caso que se requiera. Es indispensable hacer seguimiento estricto con paraclínicos.<sup>12</sup> Otro estudio tuvo como objetivo evaluar la eficacia y seguridad de la inmunosupresión sistémica con Micofenolato para prevenir el rechazo del injerto corneal de alto riesgo luego de un periodo de seguimiento de 24 meses. El grupo 1 recibió micofenolato oral 2 gramos/día divididos en dos dosis en el posoperatorio inmediato. Un mes después de la cirugía el micofenolato se disminuyó a 2 x 500mg al día. Al sexto mes 2 x 250mg al día, y al año de la cirugía se suspendió el micofenolato. De igual forma en este grupo se usó metilprednisolona intravenosa durante los cuatro primeros días del POP (Día 1 y día 2 500 mg IV, día 3 y día 4 250 mg IV), después se continuó prednisona por vía oral durante 11 meses con reducción progresiva de la dosis. El Grupo 2 recibió metilprednisolona IV 500mg durante los cuatro primeros días del posoperatorio, y se continuó prednisona por vía oral con reducción progresiva de las dosis durante 11 meses. Ambos grupos recibieron solución oftálmica de antibiótico quinolona de cuarta generación y acetato de prednisolona tópico el cual se mantuvo durante 1 año o más

según la respuesta. En este grupo el seguimiento fue retrospectivo, puesto que otros estudios ya habían demostrado beneficio del micofenolato en queratoplastia de alto riesgo, y no sería ético hacer un seguimiento prospectivo. El estudio concluyó que el tratamiento con micofenolato sistémico después de queratoplastia penetrante de alto riesgo, reduce considerablemente el número de pacientes con rechazo inmune del injerto y reduce también de forma significativa la falla del injerto. La mayoría de los efectos secundarios son transitorios o reversibles y el tratamiento es relativamente seguro.<sup>14</sup>

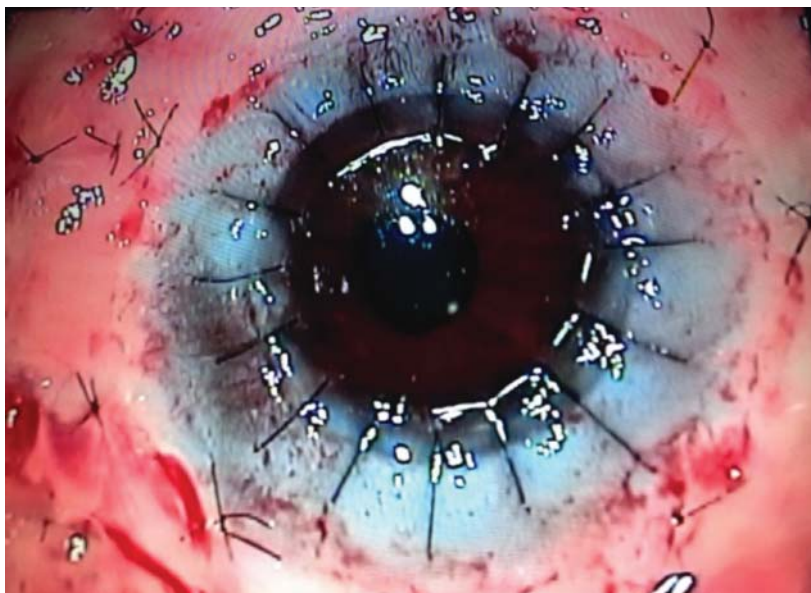
## Conclusión

Las secuelas de una queratoconjuntivitis atópica severa no tratada en forma adecuada y oportuna provocan daños severos extensos y secuelas irreversibles en la córnea y la superficie ocular, con la consecuente pérdida de la anatomía y la función visual, que como en el caso clínico presentado pueden ser incapacitantes y afectan de manera considerable la funcionalidad y la calidad de vida del paciente. La reconstrucción de la superficie ocular del OD con membrana amniótica más aloinjertos de limbo y conjuntiva (tomados de la hermana de la paciente), más queratoplastia penetrante (injertos de muy alto riesgo de rechazo), complementada con una inmunosupresión sistémica estricta permitió alcanzar resultados anatómicos y funcionales satisfactorios, restablecer una agudeza visual funcional y mejorar la calidad de vida de la paciente en mención.

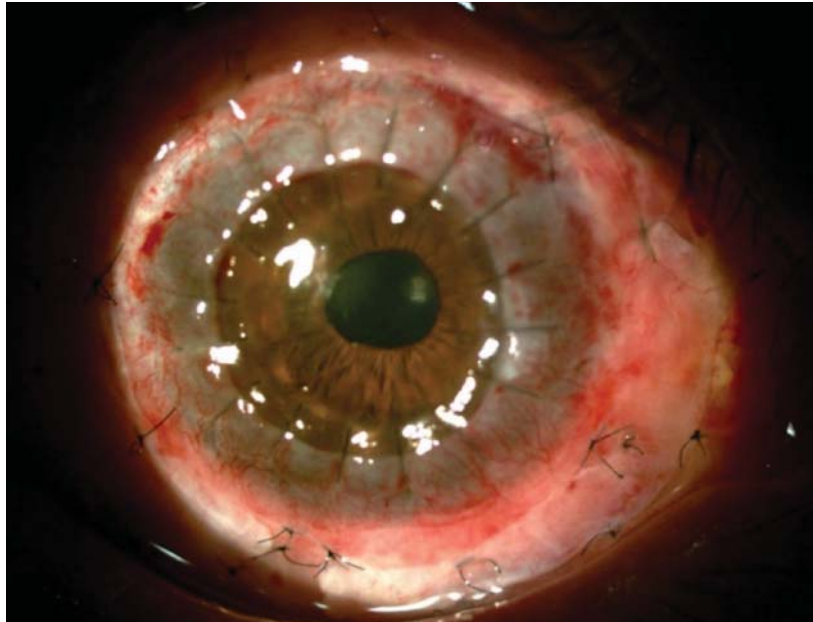




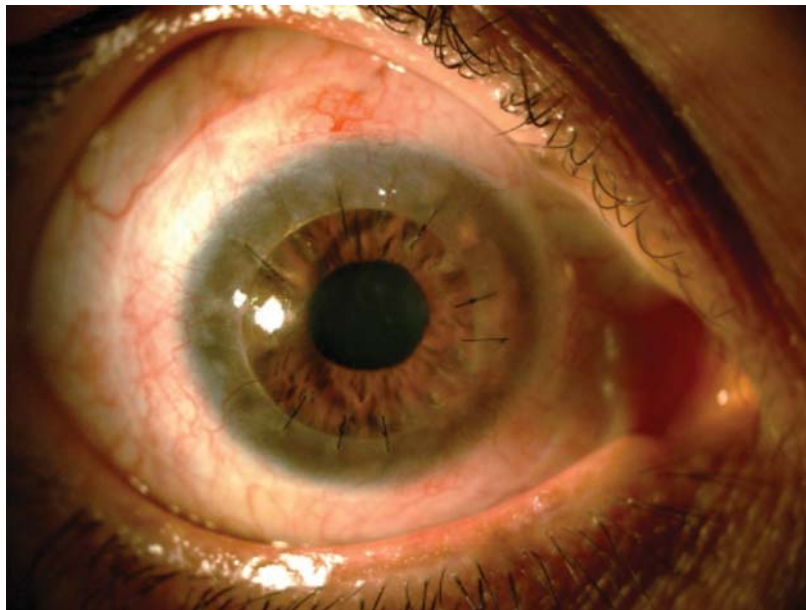
**Figura 1.** OD Perdida de la anatomía limbar en 360 grados, áreas de adelgazamiento y opacidad corneal difusa, neovascularización corneal superficial y profunda.



**Figura 2.** OD Posoperatorio inmediato, reconstrucción de superficie ocular con membrana amniótica + aloinjertos de limbo y conjuntiva + queratoplastia penetrante.

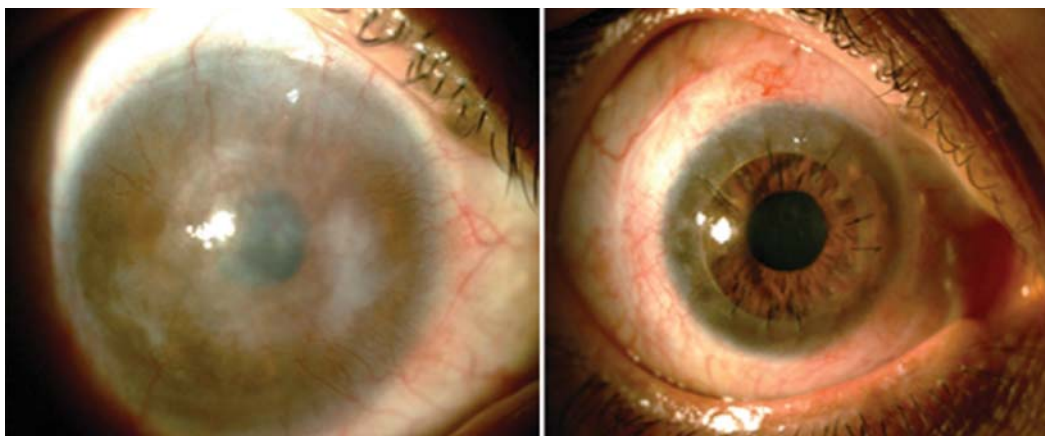


**Figura 3.** OD Sexto día posoperatorio se observa necrosis parcial del injerto de limbo inferior.



**Figura 4.** OD Día 45 de posoperatorio, botón corneal transparente, injertos de limbo y conjuntiva viables.





**Figura 5.** OD Imagen comparativa del posoperatorio a los 6 meses, con la situación clínica preoperatoria.

## Bibliografía

1. Sy H, Bielory L. Atopic keratoconjunctivitis. *Allergy Asthma Proc* 2013;34:33-41.
2. Leonardi A, De Dominicis C, Motterle L. Immunopathogenesis of ocular allergy: a schematic approach to different clinical entities. *Curr Opin Allergy Clin Immunol* 2007;7:429-35.
3. Uchio E, Kimura R, Migita H, Kozawa M, Kadonosono K. Demographic aspects of allergic ocular diseases and evaluation of new criteria for clinical assessment of ocular allergy. *Graefes Arch Clin Exp Ophthalmol* 2008;246:291-6.
4. La Rosa M, Lionetti E, Reibaldi M, Russo A, Longo A, Leonardi S, Tomarchio S, Avitabile T, Reibaldi A. Allergic conjunctivitis: a comprehensive review of the literatura. *Ital J Pediatr* 2013;14:39:18.
5. Berdy GJ, Berdy SS. Ocular allergic disorders: disease entities and differential diagnoses. *Curr Allergy Asthma Rep* 2009;9:297-303.
6. Calonge M, Herreras JM. Clinical grading of atopic keratoconjunctivitis. *Curr Opin Allergy Clin Immunol* 2007;7:442-5.
7. Kari O, Saari KM. Updates in the treatment of ocular allergies. *J Asthma Allergy* 2010 24;3:149-58.
8. Kari O, Saari KM. Diagnostics and new developments in the treatment of ocular allergies. *Curr Allergy Asthma Rep* 2012;12:232-9.
9. Gomes PJ. Trends in prevalence and treatment of ocular allergy. *Curr Opin Allergy Clin Immunol* 2014;14:451-6.
10. Akpek EK, Dart JK, Watson S, Christen W, Dursun D, Yoo S, O'Brien TP, Schein OD, Gottsch JD. A randomized trial of topical cyclosporin 0.05% in topical steroid-resistant atopic keratoconjunctivitis. *Ophthalmology* 2004;111:476-82.
11. Fukushima A, Ohashi Y, Ebihara N, Uchio E, Okamoto S, Kumagai N, Shoji J, Takamura E, Nakagawa Y, Namba K, Fujishima H, Miyazaki D. Therapeutic effects of 0.1% tacrolimus eye drops for refractory allergic ocular diseases with proliferative lesion or corneal involvement. *Br J Ophthalmol*. 2014;98:1023-7.
12. Birnbaum F, Mayweg S, Reis A, Böhringer D, Seitz B, Engelmann K, Messmer EM, Reinhard T. Mycophenolate mofetil (MMF) following penetrating high-risk keratoplasty: long-term results of a prospective, randomised, multicentre study. *Eye*. 2009;23:2063-70.
13. Reinhard T, Reis A, Böhringer D, Malinowski M, Voiculescu A, Heering P, Godehardt E, Sunmacher R. Systemic mycophenolate mofetil in comparison with systemic cyclosporin A in high-risk keratoplasty patients: 3 years' results of a randomized prospective clinical trial. *Graefes Arch Clin Exp Ophthalmol*. 2001;239 (5): 367-72.
14. Szaflik JP, Major J, Izdebska J, Lao M, Szaflik J. Systemic immunosuppression with mycophenolate mofetil to prevent corneal graft rejection after high-risk penetrating keratoplasty: a 2-year follow-up study. *Graefes Arch Clin Exp Ophthalmol* 2016;254: 307-14