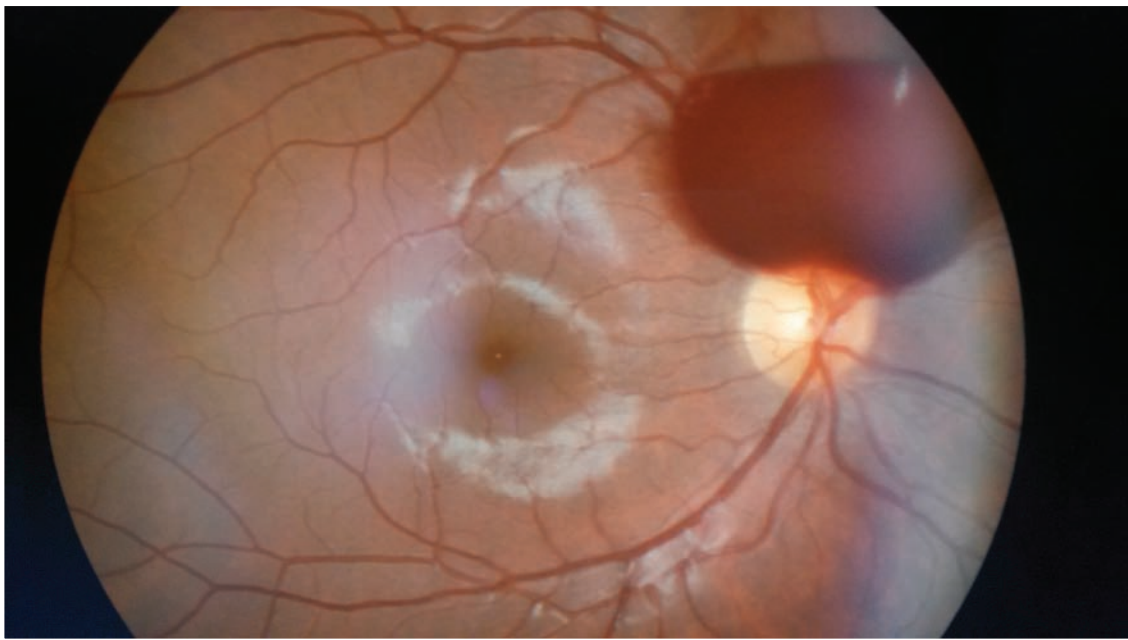


OFTALMOLOGÍA EN IMÁGENES

Superior Peripapillary Subhyaloid Hemorrhage

Hemorragia Subhialoidea Parapapilar Superior



Wilson Enrique Fuentes MD
Bogotá, Colombia

Recibido: 19/11/14
Aceptado: 01/12/14