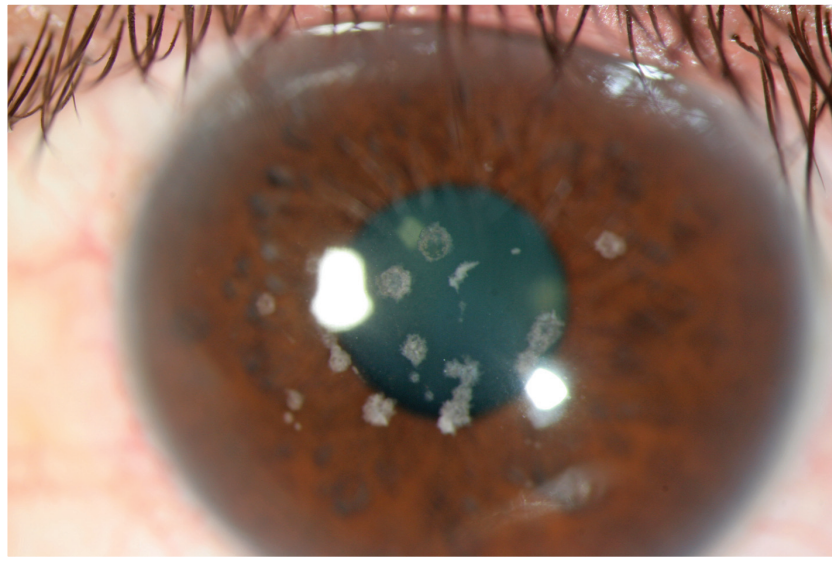


OFTALMOLOGÍA EN IMÁGENES

## Granular Corneal Dystrophy



Luis Fernando Mejía E. MD  
Medellín, Colombia

## Distrofia Corneal Granular

Recibido: 09/29/2014  
Aceptado: 09/29/2014

