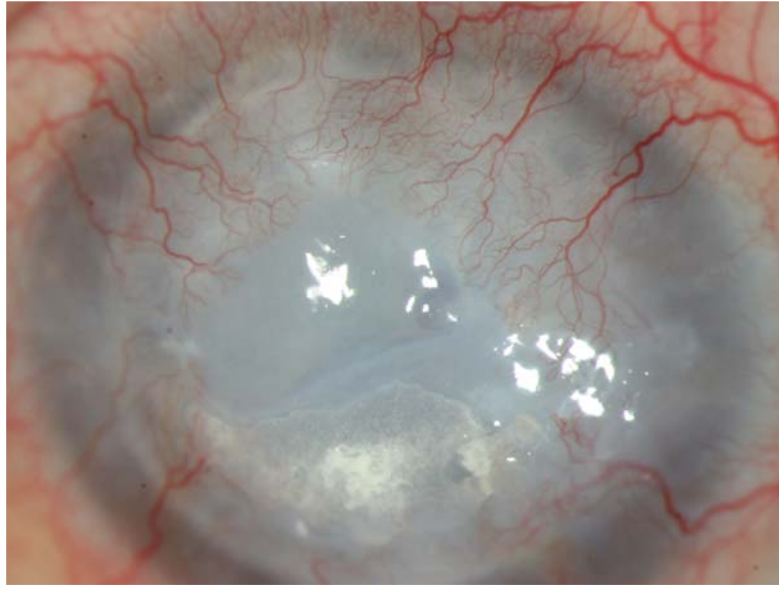


OFTALMOLOGÍA EN IMÁGENES

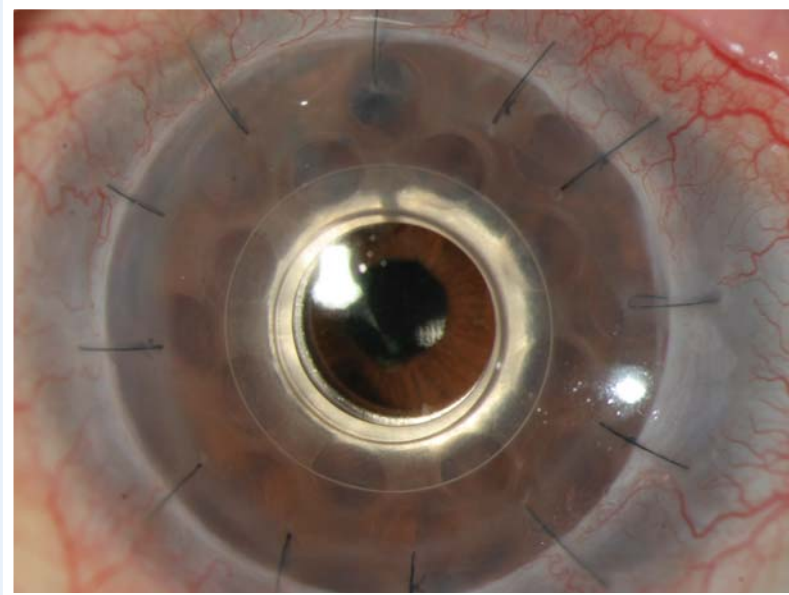
## Recurrent Failed Penetrating Keratoplasty / Boston Type 1 Keratoprosthesis



Luis Fernando Mejía E. MD  
Medellín, Colombia

**Queratoplastia Penetrante  
Múltiple Fallida**

Recibido: 07/10/14  
Aceptado: 07/10/14



**Queratoprótesis tipo Boston 1**